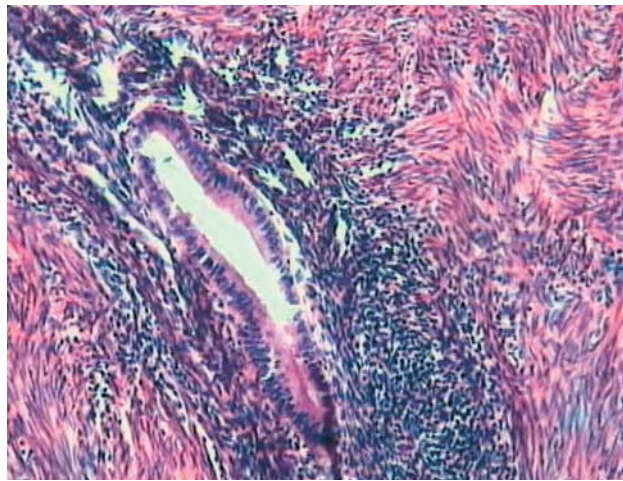
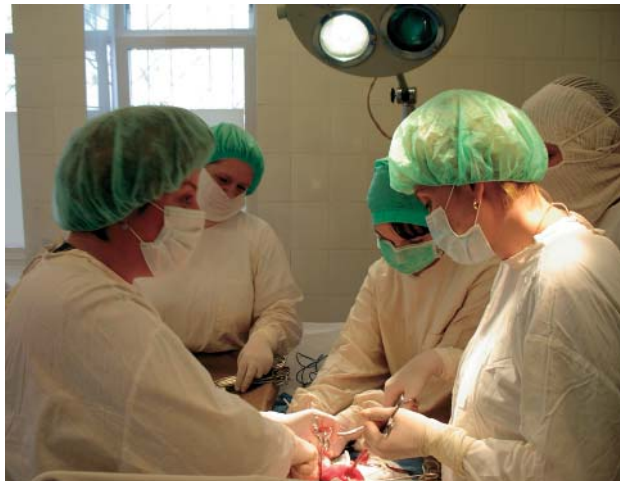
Эндометриоз можно достоверно свидетельствовать только по результатам гистологического анализа, требующего удаления части мышцы матки, т. е. хирургического вмешательства

## Патент на четвертое измерение

В Центре новых медицинских технологий Института химической биологии и фундаментальной медицины СО РАН (Новосибирск) разработали и внедрили новый метод «4D контрастной гистеросонографии» для диагностики изменений миометрия, в том числе эндометриоза – распространенного и самого загадочного гинекологического заболевания

Врачи называют эндометриоз болезнью цивилизации, поскольку причиной его широкой встречаемости стала невысокая рождаемость. У женщин, которые значительную часть своего репродуктивного возраста находились в стадиях беременности или кормления, развитие этого заболевания было невозможно.

По сути эта болезнь представляет собой что-то наподобие доброкачественной опухоли, когда клетки внутренней оболочки матки (эндометрия) разрастаются за ее пределы. Чаще всего (в 70–90% случаев) при эндометриозе процесс локализуется в стенке матки и характеризуется появлением в мышечной части стенки матки (миометрии) железистых и стромальных элементов эндометрия. Эндометриоз сопровождается болями, кровотечениями, приводящими к воспалительному процессу в окружающих тканях, и увеличением объемов матки. Развитие этого заболевания нередко приводит к невозможности иметь детей. По данным ВОЗ, генитальный эндометриоз в настоящее время признается независимым фактором бесплодия у 9–15% женщин.

Дигностика эндометриоза представляет серьезную

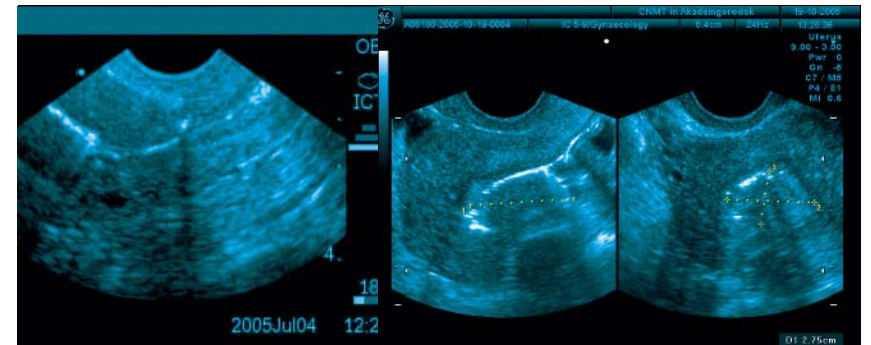
проблему для современной медицины, поскольку существующие ультразвуковые и другие методы дают неточную картину состояния тела матки. Ультразвуковое исследование позволяет увидеть миомный узел или эндометриозную кисту, но эти проявления болезни наблюдаются далеко не у всех пациентов этого заболевания.

Сам эндометриоз традиционно диагностируется по совокупности косвенных признаков, ни один из которых не является абсолютным доказательством наличия этого заболевания. Нередко исследования УЗИ дают одну картину заболевания (например, внутренний эндометриоз матки), тогда как при лапароскопии выявляется внешний эндометриоз, зачастую уже в более развитой стадии.

Достоверно свидетельствовать эндометриоз можно только по результатам гистологического анализа, требующего удаления небольшой (а иногда и достаточно большой) части мышцы матки. Такой метод «золотого стандарта» применяется лишь в случае крайней необходимости, поскольку это достаточно калечащая операция, нежелательная для женщины репродуктивного возраста, планирующей в будущем иметь детей.

Методов же визуализации эндометриоза тела матки до недавнего времени не существовало, когда в ЦНМТ ИХБФМ СО РАН был разработан так называемый метод «4D контрастной гистеросонографии». Суть его состоит в том, что УЗИ матки проводится после наполнения ее контрастным веществом, которое дает

С помощью метода «4D контрастной гистеросонографии» можно визуализировать признаки эндометриоза тела матки. Полученная картина чем-то напоминает заснеженное дерево



возможность увидеть прямые признаки эндометриоза. Эхопозитивное контрастное средство, по достижении предельного заполнения полости матки, поступает в эндометриозные ходы и взаимодействует с их содержимым. В результате ходы контрастируются – на экране появляется специфическая картина, напоминающая заснеженное дерево.

Почему в названии метод стоят символы 4D? Дело в том, что исследования тела матки ведутся в трехмерном режиме, что позволяет более точно установить распространенность процесса. Четвертое измерение – время. Дигноз ставится не после осмотра по результатам изучения снимка, а в реальном времени амбулаторно, как обычное УЗИ. Дополнительная подготовка пациентки при этом не требуется.

Собственно говоря, сама процедура любого УЗИ представляет собой двумерное исследование, поскольку структура при этом видна в плоскости. Но направление этой плоскости, при которой будут максимально четко видны необходимые детали, врач выбирает в процессе исследования. Новая аппаратура для УЗИ позволяет «прогонять» через компьютер целый веер отсканированных изображений выбранной области, а затем реконструировать по ним трехмерную модель, однако полной объемной картины органа в реальном времени оно все-таки не дает.

В нашем случае благодаря постепенному заполнению матки рассчитанным объемом контрастного вещества, врач в реальном времени может увидеть, есть ли в ней эндометриозные ходы (тонкие каналы). Наличие последних позволяет абсолютно надежно диагностировать эндометриоз, за исключением тех случаев, когда эти каналы не сообщаются напрямую с телом матки. Без выявления этих ходов эндометриоз можно перепутать с миомой – доброкачественной опухолью, также приводящей к увеличению матки. Однако если растущая миома лечится оперативно, то эндометриоз хорошо поддается консервативному лечению гормональными препаратами.

Внедрение в практику нового метода уже позволило сотрудникам клиники ЦНМТ ИХБФМ СО РАН выявить эндометриоз более чем у трех тысяч пациенток. Состав контрастного вещества – вода и кислород, что полностью исключает возможность аллергических реакций у пациентов. Большое значение имеет точный предварительный расчет предельных объемов заполнения полости матки, необходимых для того, чтобы вещество заполнило эндометриозные ходы.

Отдельного упоминания заслуживает еще одна область применения нового метода. Это определение толщины рубцов на матке после кесарева сечения, абортов и других операций, при которых происходило вскрытие полости матки. Важность такой диагностики в том, что любые гинекологические операции, такие как установка контрацептивной спирали, диагностическое выскабливание или аборт, чреватые разрывом истонченных рубцов. Следствием может стать необходимость удаления матки.

Большую диагностическую ценность определение толщины рубцов имеет и для женщин, планирующих беременность: «правильные» рубцы позволяют матке по мере роста эмбриона растягиваться до необходимого объема. Обычные ультразвуковые исследования толщины рубцов не позволяют определить их с точностью до миллиметра, тогда как погрешность в 1–2 мм играет в этом вопросе ключевую роль: рубец толщиной менее 4 мм уже представляет серьезную угрозу для сохранения беременности.

Метод «4D контрастной гистеросонографии» появился в ЦНМТ ИХБФМ СО РАН благодаря работе целой группы врачей, и даже стал темой кандидатской диссертации одного из специалистов. На саму технологию четырехмерного эндометриозного теста получен коллективный патент РФ.

Редакция благодарит сотрудников ЦНМТ к. м. н. С. А. Курганова и к. м. н. А. А. Махотина за помощь в подготовке публикации